Aus der Prosektur des städt. Krankenhauses
rechts der Isar.
(Prosektor: Privatdozent Dr. Oberndorfer.)

Zwei Fälle von Kallus luxurians.

(Mit 3 Abbildungen).

Inaugural-Dissertation

zur

Erlangung der Doktorwürde in der gesamten Medizin

verfasst

und einer hohen medizinischen Fakultät
der Kgl. Ludwig-Maximilians-Universität in München

vorgelegt von

Wilhelm Reinhardt, Medizinalpraktikant.

MÜNCHEN 1907
Druck von Karl Kuhn, München, Karlstrasse 51/53.

Aus der Prosektur des städt. Krankenhauses
rechts der Isar.
(Prosektor: Privatdozent Dr. Oberndorfer.)

Zwei Fälle von Kallus luxurians.

(Mit 3 Abbildungen).

Inaugural-Dissertation

zur

Erlangung der Doktorwürde in der gesamten Medizin

verfasst

und einer hohen medizinischen Fakultät
der Kgl. Ludwig-Maximilians-Universität in München

vorgelegt von

Wilhelm Reinhardt, Medizinalpraktikant.

MÜNCHEN 1907
Druck von Karl Kuhn, München, Karlstrasse 51/53.

Gedruckt mit Genehmigung
der medizinischen Fakultät der Universität München;

Referent:
Obermedizinalrat Professor Dr. von Bollinger.

Den treuen Pflegerinnen
seiner elternlosen Jugend in Dankbarkeit
gewidmet.

Digitized by the Internet Archive
in 2026

https://archive.org/details/IA41548322_0063

Die Geschicke eines frakturierten Knochens können sehr verschiedene sein, und von der einfachen Konsolidierung bis zur Bildung der Pseudarthrose finden sich alle möglichen Variationen. Ein verhältnismässig seltenes Ereignis ist die Bildung eines sogenannten Kallus luxurians. Dieselbe kommt vielleicht öfter vor, wird aber eben häufig übersehen, wenn nicht die Fälle von Knochenfraktur im Leben mit Röntgenstrahlen nachbeobachtet werden, oder bei einer eventuellen Sektion jeder frakturierte Knochen herausgenommen und maceriert wird.

Es ist daher vielleicht nicht ohne Interesse, wenn hier zwei Fälle neu mitgeteilt und zugleich einmal die bis jetzt in der mir zugänglichen Literatur berichteten gesammelt werden.

Ehe über die Bedeutung des Kallus luxurians, über eventuelle ätiologische Momente und die Theorieen der Kallusbildung gesprochen wird, möge es mir erlaubt sein, die bis jetzt bekannten Fälle aufzuführen.

Fall 1. Im Jahre 1797 hat van Heekeren einen Fall von Kallus luxurians mit Abbildungen veröffentlicht, dessen Präparat sich in der Sandifortschen Sammlung befindet. Es handelt sich um eine alte fractura colli femoris mit Entwicklung eines stalaktitenförmigen Kallus, dessen einzelne Stalaktiten zum Teil in der Richtung der Muskelfasern, speziell der Adduktoren verlaufen.

Fall 2. Giraldès hat einen Fall beobachtet bei einem neununddreissigjährigen Mann; dieser zeigte 8 Jahre nach einer fractura colli femoris eine enorme stalaktitenförmige Kalluswucherung, die offenbar die ganze Zeit in ihrer Mächtigkeit bestanden hat.

Fall 3. Virchow berichtet in seiner Onkologie II. Bd. über eine ganz gewaltige Kalluswucherung, die nach Virchows Ansicht ebenfalls ein Kullus luxurians nach fractura colli femoris ist und in diesem Fall zur Ankylosierung des Gelenks

geführt hatte. Dieser Fall betrifft einen mit zweiundfünfzig Jahren an Tuberkulose verstorbenen Mann und reicht zweiunddreissig Jahre zurück.

Anschliessend daran erörtert Virchow die Frage, ob derartige Kallusmassen eventuell weiterwachsen können, und beantwortet sie in bejahendem Sinne, besonders wenn sie späterhin neuen mechanischen Reizungen ausgesetzt sind.

Fall 4—6. Gurlt veröffentlicht in seinem Handbuch der Lehre von den Knochenbrüchen 1862 Bd. I pag. 731 ff. drei hierher gehörige Fälle. Einer betrifft das Schultergelenk, der zweite das Ellenbogengelenk und der dritte das Hüftgelenk; jeder ist durch zwei Figuren illustriert; nähere Angaben fehlen leider.

Fall 7. Bruns bildet in der Deutschen Chirurgie Bd. 27 pag. 501 einen Fall von Fraktur des unteren Gelenkendes des Humerus ab mit Kullus luxurians.

Fall 8. Ibidem. Fractur des oberen Femurendes mit winkliger Verschiebung der Frakturenden und extraartikulärer Synostose der Bruchstelle mit dem Becken. Pag. 502.

Fall 9. Fraktur beider Vorderarmknochen, die mit Synostose heilte durch Kallus luxurians. Ibidem pag. 503. Leider fehlen auch hier alle näheren Angaben über den Verlauf der Frakturheilung oder die Zeit, seit welcher der Kallus bestand.

Fall 10. Orth berichtet in der Berliner klinischen Wochenschrift 1906, Nr. 14 pag. 432 über einen Fall von Kallus luxurians bei einem vierundachtzigjährigen Mann, der am fünfzehnten Tage nach einer fractura colli femoris zur Sektion kam (genaue Beschreibung und makroskopische und mikroskopische Abbildungen in der Gedenkschrift für Rudolph von Leuthold 1906 Bd. II, pag. 33 ff).

Fall 11. Eigene Beobachtung.

Neunundsiebzigjähriger Mann. Am 6. Januar 1905 erlitt dieser eine Apoplexie, deren Folge die Lähmung des linken Armes und Beines war. Nach einiger Zeit ist Patient soweit gebessert, daß er wieder gehen kann. Der Arm bleibt vom Ellenbogen ab ohne Funktion.

Am 7. August 1905 brach Patient infolge eines Falles über seinen Schlafrock den linken Oberschenkel, fractura colli femoris. Schon am nächsten Tage wird das gebrochene Bein,

dessen Fragmente eingekeilt sind, in eine Bruns'sche Schiene gelegt und bleibt 4 Wochen fixiert. Dann wird das schon konsolidierte Bein noch für einige Zeit auf eine Volkmannsche Schiene gelegt. Ende September wird mit Gehversuchen begonnen.

Am 12. März erfolgte der Tod an allgemeiner Sepsis. Die Sektion (Dr. Oberndorfer) ergab folgende Diagnose: Alter Erweichungsherd der rechten Hemisphäre (hinterer Parietallappen und vorderer Occipitallappen mit Übergreifen auf die capsula interna). Rechts hochgradige Hirnatrophie, Ödem der weichen Hirnhäute, Sepsis im Anschluß an Rhinitis infectiosa. Metastatische Abszesse im rechten Schultergelenk, Wirbelsäule (ca. 6 Brustwirbel). Weicher Milztumor, Icterus. Arthritis deformans, geheilter Schenkelhalsbruch links. Lebergallengangcarcinom mit intrahepatischen Metastasen. Decubitus dorsi, Lungenödem mit Collapsatelektase des linken Unterlappens. Adipositas cordis mit Dilatation und Fettdegeneration des Myokards.

Bei Betrachtung des Präparates von vorne (Fig. 1) fällt zunächst die bedeutende Verkürzung des Schenkelhalses auf, wie sie für eingekeilte Frakturen an dieser Stelle typisch ist.

Die Frakturlinie verläuft an der Grenze zwischen Schenkelhals und trochanter major. Auf der vorderen und oberen Seite des Schenkelhalses befindet sich eine rauhe Knochenauflagerung, die am Rande des caput femoris beginnt und sich gegen den trochanter major immer an Mächtigkeit abnehmend hinzieht. Der trochanter major war offenbar in zwei Teile zersprengt und ist mit enormer Verbreiterung geheilt. Seine Breite beträgt jetzt vom Vorder- bis zum Hinterrand $9^1/_2$ cm. Nur der hintere Rand desselben ist glatt; die lateralen und vorderen Teile des Randes sind von zackigen Knochenauflagerungen bedeckt. In der Mitte des trochanter verläuft an der Aussenseite eine Furche nach abwärts, die größtenteils durch rauhe Knochenmassen ausgefüllt ist. Die Innenfläche desselben ist mit massigem, kompaktem Knochen, bedeckt, der noch zur weiteren Verkürzung des Halses beiträgt, sodaß die Entfernung vom Rande des Kopfes bis zum trochanter an dessen hinteren Rande $1^1/_2$ cm, am vorderen 3 cm beträgt. Vom Vorderrande des trochanter zieht eine

teils kompakte teils spongiöse Knochenleiste $5^1/_2$ cm weit herab am Femurschaft, die mit der linea intertrochanterica einen spitzen Winkel bildet. An ihrem unteren Ende geht dieselbe in eine $1^1/_2$ cm mächtige Knochenmasse über. Diese ist im oberen Teil kompakt, im unteren Teil spongiös und zieht sich spiralig um den Femurschaft nach hinten.

Dort verschmilzt sie mit dem trochanter minor. Nach unten zu setzt sich diese Knochenmasse in eine 4,2 cm lange Auflagerung fort. Diese zieht nach hinten zur linea aspera. Im Anfangsteil besteht sie aus einigen kompakten Knochenbalken und wird nach hinten zu immer feiner spongiös; ihre Mächtigkeit beträgt 2 cm; im Inneren ist dieselbe hohl. An der linea aspera tritt dieses Gebilde mit einer aus feinen Knochenbälkchen gewobenen Knochenschale zusammen. Diese zieht entlang der linea aspera nach oben in einer Länge von 10 cm (Fig. 2). Ihre Breite beträgt unten 1 cm und wächst bis zu $3^1/_2$ cm. An ihrem oberen Ende vereinigt sie sich mit den die Spalte in der Aussenfläche des trochanter major ausfüllenden Knochenmassen. Diese ganze Masse umgibt schalenförmig den Femurschaft und steht von diesem circa $^1/_2$ cm ab, soweit sie nicht im Anfangsteil und im oberen Drittel mit diesem verwachsen ist.

Das Gesamtbild zeigt also den ganzen Femurschaft in einer Länge von 17 cm von der Spitze des trochanter major aus in eine mächtige Knochenmasse gehüllt, welche nur die vordere und laterale Fläche desselben oben in einer Breite von 3 cm, unten von 5 cm freilässt. Irgendwelche näheren Beziehungen der Knochenbälkchen zur Richtung der Muskelzüge lassen sich nicht nachweisen.

Fall 12. Eigene Beobachtung.

Fractur des Humerus in collum anatomicum. (S. J. 142/06. Prosektor des städt. Krankenhauses r./I.). Weib von 63 Jahren. Tumor des Infundibulum cerebri. (J. D. 1906 Walter Kleestadt). Adipositas cordis bei allgemeiner Adipositas. Lungenemphysem mit beginnender Bronchopneumonie rechts oben. Weicher Milztumor. Calculosis der linken Niere. Cholelithiasis mit Verödung der Gallenblase. Verwachsung der rechten Adnexe mit Netz und Mesenterium unter Strangbildung und Kompression des untersten Ileum. Arteriosclerose

mit Zunahme in den peripheren Arterien, besonders unten. Hochgradiger Decubitus am Kreuzbein und am rechten trochanter. Alte Fraktur mit hypertrophischem Kallus des rechten Humerus.

Bei Betrachtung des Präparates fällt zunächst auf, dass der abgesprengte Humeruskopf nach hinten gerückt ist und zugleich eine Verschiebung nach abwärts erlitten hat. Die Vorderansicht zeigt sowohl das Tuberculum minus als auch das Tuberculum majus von rauhen, zackigen Knochenmassen bedeckt. Entlang der crista tuberculi minoris zieht sich eine 3 mm hohe Knochenleiste, die sich nach medial und hinten als spongiöse Knochenplatte um den Rand des Kopfes ziehend fortsetzt (Fig. 3). Die laterale Fläche zeigt die massivsten Knochenauflagerungen. Diese beginnen auf der crista tuberculi majoris kammartig und ziehen als glatte Knochenplatte nach oben zum collum anatomicum und nach hinten, wo sie sich mit der oben beschriebenen spongiösen Knochenplatte vereinigen. Hier sendet sie nach abwärts einen vom Knochen weit abstehenden Knochenzapfen. Endlich zeigt sich bei der Betrachtung von oben auch noch die Furche zwischen Kopf und tuberculum majus und minus durch Osteophyten ausgefüllt, die an einer Stelle sogar auf den Gelenkknorpel übergreifen.

Vor der Besprechung der Fälle dürfte es angezeigt sein, einen Blick rückwärts zu werfen und die verschiedenen Anschauungen über Kallusbildung in vergangenen und neuen Zeiten zu betrachten.

Man kann die ganze Lehre von der Kallusbildung in zwei grosse Epochen einteilen. Die eine von ihnen bemüht sich vergebens, ein Bindeglied zwischen dem praeexistierenden Gewebe des Knochens und dem neu zu bildenden des Kallus zu finden und reicht bis auf Galen zurück. Die andere dagegen wurde erst möglich durch die Entdeckung Virchows „Omnis cellula e cellula". Sie bedarf keines Bindegliedes mehr, sondern zeigt, dass eben auch das neu entstehende Kallusgewebe nichts anderes ist als ein Produkt der Proliferation schon vorher bestehender Zellen.

Galen überliefert die Lehre vom Succus ossificus, einer leimartigen Substanz, welche die Bruchenden aneinanderklebt und zuerst knorpelige, dann knöcherne Beschaffenheit annimmt.

Trotz der Entdeckungen über die feinere Textur des Knochengewebes, die uns die Havers'schen Arbeiten brachten, blieb die Lehre von dem anorganischen Succus ossificus auch für diesen Forscher noch volle Wahrheit. Erst A. de Heyde (1686) und van Swieten gelang es durch Froschversuche mit künstlichen Frakturen diese Lehre zu erschüttern, indem sie zeigten, daß der Kallus ächtes Knochengewebe ist. Ihre Erklärung ging dahin, daß der Kallus durch Organisation und spätere Verknöcherung des extravasierten Blutes entstehe.

Im Jahre 1740 entdeckte dann Duhamel die knochenbildende Fähigkeit des Periosts und erklärte den Kallus für ein Produkt des Periosts und der Markhaut. Aber seine Stimme verhallte ungehört, und siegreich traten ihm Bichat, Scarpa und Andere entgegen mit der Lehre, der Kallus bilde sich ganz analog den Narben der Weichteilwunden aus den von beiden Bruchenden aus hervorsprossenden Granulationen.

Erst Dupuytren kam auf die alte Duhamel'sche Lehre zurück und erweiterte sie dahin, daß er zwischen einem provisorischen und einem definitiven Kallus unterschied. Ersterer sollte nach ihm 30—40 Tage lang bestehen, ohne daß eine direkte Vereinigung der Bruchenden stattfinde. Erst nach 3—4 Monaten beginne dann die Bildung des definitiven Kallus, der die Bruchenden direkt knöchern vereine; während dieser Zeit erleidet dann der provisorische Kallus allmählich eine fortschreitende Resorption. Mit Curveilhier und Flourens tritt dann zum erstenmal die Lehre auf, daß nicht nur Periost, Knochen und Markhaut sich an der Bildung des Kallus beteiligen, sondern auch das umgebende Muskelgewebe dabei eine Rolle spiele. Sie unterscheiden zum erstenmal einen Muskelkallus (von ihnen für provisorisch gehalten) und den definitiven Periostkallus.

Trotz all dieser Fortschritte in der Erkenntnis suchen noch alle diese Forscher in Anlehnung an Galen nach einer Brücke zwischen dem Knochen und dem Kallusgewebe, und für alle diese Neueren ist die vom zerissenen Periost, bezw.

Knochen- und Muskelgewebe abgesonderte, sogenannte plastische Lymphe der Mutterboden, auf dem der Kallus wächst.

Erst als Virchow mit seiner Cellularpathologie hervortrat, war mit einem Schlag das Suchen nach einem Verbindungsglied zwischen Kallus und Knochengewebe unnötig geworden, und der ganze Prozess — wie jede andere Gewebsregeneration — als durch Poliferation der schon vorher bestehenden Zellen bedingt erkannt. Jedoch, trotz dieser für die gesamte moderne Medizin feststehenden Tatsache kämpfen auch heute noch drei Ansichten um den Preis der absoluten Anerkennung. Die erste läßt den Kallus aus Periost, Knochenmark und umgebenden Weichteilen entstehen. Die zweite erkennt als hauptsächlichen Kallusbildner nur das Knochengewebe selbst an. Die dritte endlich steht auf dem Standpunkt, daß als einziger Kallusbildner allein das Periost zu gelten habe.

Endlich läßt Mass den Kallus als Produkt der Leucocyten entstehen (Langenbecks Archiv, Bd. 20 pag. 708).

Über das Schicksal des gebildeten Kallus dürfte jetzt wohl Übereinstimmung herrschen, und die Wolff'sche Lehre überwunden sein, der erklärte, jeder Kallus ist ein rein transitorisches Gebilde und wird im Laufe der Zeit resorbiert und durch statisch bedingte Knochenbälkchen ersetzt.

Wenn wir die Fälle von Kallus luxurians betrachten, so drängt sich die Frage auf, warum hat sich bei diesen Individuen statt einer mäßigen Verdickung des Knochens eine solche zum Teil enorme Knochenmasse gebildet, um die mit viel einfacheren Mitteln mögliche Konsolidierung des Knochens zu bewirken?

Die Frage wurde früher und wird heute noch meist dahin beantwortet, daß zwei ätiologische Momente in Betracht kommen. Das erste ist die große Dislokation der Bruchenden, das zweite die mangelnde Fixierung in guter Stellung und die damit bedingte Reizung durch das Reiben der Bruchenden aneinander. Letzteres Verfahren wird ja in unserer Zeit noch direkt therapeutisch mit Erfolg verwertet, um bei ungenügender Kallusbildung diese anzuregen. Sehen wir unsere Fälle auf diese beiden Punkte hin an! Leider fehlen bei den meisten nähere Angaben. Fall 8 zeigt eine bedeutende,

winklige Verschiebung und kann so als Beispiel für Kausa I herangezogen werden.

Fall 10 hat sofort nach Einlieferung in die Charitè, die am Tage der Fraktur geschah, einen Zugverband bekommen und lag in diesem bis zu seinem Tod. Das Präparat zeigt absolut keine Dislokation der Frakturenden mit Ausnahme der Drehung eines Splitters im Femurschaft derart, daß das Periost desselben der Markhöhle des Knochens, dessen Markseite den Weichteilen zugekehrt ist. Für diesen Fall läßt sich daher weder der erste noch der zweite Grund anführen, und bleibt, wie Orth sagt, nur die Annahme einer persönlichen Disposition. Fall 11 verhält sich ganz analog und hat noch den Vorteil, daß hier nicht einmal eine Verlagerung eines Splitters wie in Fall 10 stattgefunden hat.

Zudem sind die Mehrzahl der Schenkelhalsfrakturen eingekeilt und dadurch schon auf natürlichem Wege vor abnormer Beweglichkeit und großer Dislokation geschützt.

Betrachtet man das Alter der Fälle, so schwankt dieses — soweit Angaben vorhanden sind — zwischen 39 und 84 Jahren; es läßt sich daraus also keine besondere Disposition für gewisse Altersklassen nachweisen, zumal wenn man die Nachricht von Orth berücksichtigt, der fast am selben Tag eine ganz analoge Schenkelhalsfraktur wie Fall 10 zur Sektion bekam von einem dreiundachtzigjährigen Individium, bei dem trotz längeren Bestehens der Fraktur nur ganz geringe Kallusbildung nachweisbar war.

Was das Alter des Kallus luxurians anlangt, so bestand der bis jetzt älteste (Fall 3) 32 Jahre lang, Fall 2 8 Jahre lang, Fall 11 6½ Monate lang. Dass also der Kallus nicht, wie J. Wolff annahm, nur ein transitorisches Gebilde ist, sondern eine manchmal recht lange Lebensdauer besitzt, dürfte der von Virchow beschriebene Fall zur Genüge zeigen. Schwierig kann bei solch weit zurückliegenden Fällen eventuell die Differenzialdiagnose zwischen Kallus luxurians und Osteom werden, wenn im Laufe langer Jahre der Knochen und die ihm anfliegenden Kallusmassen bedeutende Umwandlungen eritten haben. In solchen Fällen wird eine bestehende Verkürzung der betreffenden Extremität gegenüber der andern

mit Vorteil als diagnotisches Hilfsmittel zur Diagnose Kallus luxurians verwandt werden können.

Die weiteren Schicksale eines luxurierenden Kallus können verschiedene sein. Ob eine Rückbildung möglich ist, lässt sich aus den bisherigen Fällen nicht entscheiden. Dagegen zeigt der Fall 3, dass eventuell neue Gelenke sich zwischen den Kallusmassen herstellen können mit eburnierten, knorpellosen Gelenkflächen. Eine andere Veränderung desselben kann darin bestehen, dass er ständig weiterwächst und dann den Osteomen zugezählt werden muss. Vielleicht ist es jetzt mit Hilfe der Röntgenstrahlen möglich, auch derartige Fälle der bisher so spärlichen Kasuistik beizufügen.

Was die Folgen einer derartigen Hypertrophie anlangt, so kann dieselbe sicher in manchen Fällen ohne Schaden für ihren Besitzer bleiben, wie ja auch Fall 11 bis zu seiner tötlichen Krankheit wieder eine gute Funktion des frakturierten Beins hatte.

Anders gestaltet sich der Verlauf, wenn durch die massigen Kallusgebilde eine Verlötung sonst durch Gelenke beweglich verbundener Knochen stattfindet. Diese Folgeerscheinung zeigen Fall 8 und 9, bei denen natürlich die Funktion des Gliedes hochgradig beschränkt sein musste.

Ein weiterer Folgezustand kann darin bestehen, dass — wie dies ja beim Humerus z. B. auch bei normalem Frakturverlauf beobachtet ist — die Knochenmassen Nerven einschliessen und durch Druck zur Atrophie bringen. Jedoch konnte ich einen solchen Fall in der Litteratur nicht beschrieben finden.

Selbstverständlich kann die Weiterentwickelung des Kallus luxurians zu einem Osteom zu den verschiedensten Störungen Veranlassung geben. Haben diese Folgezustände eventuell grosse, praktische Bedeutung, so kommt diese auch dem sonst symptomlos verlaufenden Falle zu, wenn an den Arzt die Frage herantritt, ob er es hier mit unserer Affektion oder mit einem eventuell malignen Knochentumor (speziell Chondrosarkom) zu tun hat. Auch hier kann wieder mit Nutzen die Feststellung einer Verkürzung der betreffenden Extremität zur Unterstützung der Diagnose herangezogen werden.

Ob die von einem Autor angegebene Verdrängung der Muskeln für die Funktion von einschneidender Bedeutung werden kann, möge dahingestellt sein; in den meisten Fällen paßt sich wohl der aktive Bewegungsapparat rasch dem veränderten Skelett an.

Von Lange wurde die Frage ventiliert, ob nicht auch eine Myositis ossificans post fracturam in einzelnen Fällen ähnliche Bilder hervorrufen könnte wie der Kallus luxurians. Sicheres läßt sich darüber nicht feststellen, jedoch könnte immerhin die Angabe von Heekeren's im Fall 1 zur Stützung dieser Behauptung dienen, denn hier wird ausdrücklich betont, daß die einzelnen Stalaktiten in ihrer Richtung besonders dem Verlaufe der Adduktorenmuskelbündel folgen. Ob im Fall 8 die extraartikuläre Synostose der Bruchstelle mit dem Becken sich auf derartig myositische Prozesse zurückführen ließe, ist natürlich am mazerierten, alten Präparat nicht mehr nachweisbar.

In den ersten zehn Fällen läßt sich, soweit Todesursache und Krankheitsverlauf bekannt sind, nichts irgendwie äthiologisch für die Kallushypertrophie Verwertbares auffinden.

Anders im Falle 11. Hier haben wir das Zusammentreffen einer Lähmung des frakturierten Beins mit dem Auftreten von luxurierendem Kallus. Leider ist es uns aber auch hier versagt, behaupten zu dürfen, post hoc ergo propter hoc. Denn die Frage nach einem neurogenen Ursprung des hypertrophierenden Kallus ist durch die Experimente von Ollier, Kapsamer und Anderer dahin beantwortet worden, daß sich kein sicherer Zusammenhang nachweisen läßt. Diese Autoren führten teils die Durchschneidung des Ischiadicus, Crualis mit nachfolgender Frakturierung des Unterschenkels aus, teils durchschnitten sie einseitig den Plexus brachialis und schlossen die Fraktur beider Ulnae daran an. Wie Schmidt (Lubarsch-Ostertag 1898, Bd. 5) zusammenfassend bemerkt, waren die Resultate teils normale, teils abnorm schwache und endlich einigemale abnorm starke Kallusbildung.

Die Ätiologie des Kallus luxurians ist nach dem bisher Erforschten also absolut noch nicht festgestellt, und es dürfte daher wohl nötig sein, erst eine größere Anzahl von Fällen mit genauer Angabe der Krankengeschichten und

Sektionsprotokolle zu veröffentlichen, da auch die experimentelle Forschung bis heute keine befriedigenden Aufschlüsse zu geben vermochte. Wir müssen deshalb vorerst auf dem von Orth eingenommenen Standpunkt stehen bleiben, daß jedenfalls für viele Fälle nicht die starke Dislokation, nicht die abnorme Beweglichkeit, nicht irgendwelche nervös trophischen Störungen zur Erklärung hinreichen, sondern eine persönliche Disposition bisher unbekannter Art für die Entwicklung des hypertrophischen Kallus verantwortlich zu machen ist.

Wie die Frage nach der Herkunft des normalen Kallus noch auf drei verschiedene Arten beantwortet wird, so herrscht auch in den Meinungen über die Abstammung des Kallus luxurians grosse Verschiedenheit der Anschauung in der bis jetzt erschienenen Litteratur. Gurlt lässt mit Billroth, Virchow und Anderen bei Splitterfrakturen eine Endstehung von parostalem Muskelkallusmassen zu und erklärt die in die umgebende Muskulatur hineinragenden Teile des Kallus für Produkte des Muskels. Dem gegenüber vertreten Maas und Bruns ganz entschieden die Anschauung, dass eben jene in das Muskelgewebe dringenden Zacken und Vorsprünge des Kallus das Produkt bei der Fraktur zersprengter Periostteile seien, und lassen nur dem Periost die Fähigkeit, Knochen neu zu bilden. Mikroskopisch ist allerdings weder die erste noch die zweite Anschauung bewiesen.

So standen die Aktien, bis im Jahre 1906 Orth mit der genauen Beschreibung seines für die mikroskopische Untersuchung dieser Frage so unendlich günstig liegenden Falles an die Öffentlichkeit trat und meiner Ansicht nach die ganze Frage nach der Herkunft des Kallus luxurians gelöst hat.

Wenn wir daher über diese uns klar werden wollen, ist es unbedingt erforderlich, genau auf die Orth'schen Funde einzugehen, da nur dieser einzige Fall zu einer Zeit untersucht wurde (15 Tage post fracturam), wo noch der ganze Kallus erst in der Umbildung in Knochengewebe befindlich war.

Sehen wir zuerst, was sich überhaupt alles in dem Kallus findet. Vor allem hat die Frage nach dem Fund von Knorpelgewebe sehr verschiedene Beantwortungen erfahren. Während das Tierexperiment stets Knorpel ergab, sollte nach der An-

schauung der Einen sich dieser nur bei dauernder Reizung der Bruchenden durch Bewegung bilden, und dafür als Beweis die Überknorpelung der Gelenkflächen von Pseusdarthrosen angeführt: nach der Ansicht der Anderen sollte nur bei jugendlichen und kindlichen Individuen ein Knorpelkallus sich bilden können.

Wie steht es nun in Wirklichkeit mit diesen beiden Anschauungen? Gegen beide steht der Fall 10 von Orth. Trotzdem von Reibung der Bruchenden aneinander im Zugverband des Patienten keine Rede sein konnte, und trotzdem das Individium nicht weniger als 84 Jahre alt war, hat Orth in den verschiedenen Schnitten an Menge verschiedene Züge von hyalinem Knorpelgewebe gefunden, die meist entsprechend der Muskelfaserrichtung verliefen und zwischen sich osteoides Gewebe enthielten. Diese Knorpelbälkchen stießen teilweise direkt an das Bindegewebe an, teils zeigten sie in ihrem Verlauf die Bilder des Übergangs von Knorpel in Knochengewebe. Den schlagendsten Beweis gegen jene Anschauung haben aber die Untersuchungen von Dr. E. Meyer geliefert, der eine Anzahl von Rippenfrakturen Geisteskranker untersuchte. In sämtlichen hat er Knorpelgewebe gefunden, obgleich das Alter der einzelnen Individuen zum Teil ein sehr hohes war. Könnte man den Befund bei Kallus luxurians als nicht maßgebend für die gewöhnliche Kallusbildung bezeichnen, so läßt sich an der durch Meyer's Untersuchungen festgestellten Tatsache nicht rütteln.

Besonders interessant ist die Tatsache, daß in dem Fall von Orth in van Gieson-Präparaten die Knorpelgrundsubstanz an den Berührungsstellen mit dem Bindegewebe entgegen der sonstigen nicht Rotgefärbtheit von roten Faserzügen durchzogen erscheint, was nach Orth durchaus den Eindruck macht, als sei diese Grundsubstanz auf metaplastischem Wege aus ehemaligem Bindegewebe entstanden.

Weiterhin fand Orth ein Gerüst von teils dickeren, teils feineren, vielfach sich verflechtenden Bälkchen, die in ihren Zwischenräumen ein lockeres, zellenreiches Bindegewebe enthielten. Nirgends fand sich in diesen zelliges Keimgewebe. Neben dem Bindegewebe fand Orth quergestreifte Muskelfasern, die offenbar verdünnt und durch zwischengewachsenes

Bindegewebe der obigen Art auseinandergedrängt waren. An anderen Stellen wurde statt des Bindegewebes Fettgewebe in den intertrabekulären Räumen gefunden mit ähnlichen Veränderungen wie die eingeschlossene Muskulatur. Interessant ist auch die Beobachtung, dass die Bälkchen fasst nie eine scharfe Begrenzung gegen das Bindegewebe an ihren Enden zeigten, sondern mit einem oft pinselförmigen Teil in dieses eindrangen oder besser gesagt aus diesem hervorwuchsen. Auch hier lässt sich aus diesen Befunden und der Tatsache, dass die Bälkchen nirgends einen regelrechten Osteoblastenbesatz trugen, schon schliessen, dass ebenso wie beim Knorpel hier eine Metaplasie von Bindegewebe in Knochengewebe stattgefunden hat, resp. soweit noch osteoides Gewebe vorhanden, im Gange ist. Die van Gieson-Färbung zeigt bei Bälkchen mit knöchernem Kern die osteoiden Teile desselben rot gefärbt, den Kern dagegen gelbbraun. Besonders wichtig ist noch die Tatsache, dass in dem osteoiden Gewebe allenthalben Kalksalze in Form krümeliger Massen zur Ablagerung gekommen waren, deren Sichtbarkeit dann im fertigen Knochen verschwand. Das fertige Knochengewebe ist lamellenlos. Es handelt sich hier nach der Anschauung Orth's um eine „Homogenisierung, Verdichtung, schliesslich Zusammenschluss von Bindegewebsfasern zu einer anscheinend gleichmässigen Grundsubstanz, welche anfänglich noch in der van Gieson-Färbung das Rot der kollagenen Bindegewebsfasern zeigte, allmählich aber das Verhalten der Grundsubstanz des Knochens annahm".

Fassen wir zusammen, was sich alles in dem Kallus fand, so bestand derselbe aus Knochen, Knorpeln, Muskelosteoidem, Fett- und Bindegewebe und zwar zum Teil derart, daß die Umwandlung von Binde- in Knorpel-, resp. Knochengewebe unzweifelhaft war.

Zugleich mit der Frage der Morphologie des Kallus sind wir genötigt gewesen, schon die nach dem Ursprung der Kallusmassen zu besprechen. Wir haben gesehen, daß in diesem Falle die Verhältnisse ganz ungewöhnlich günstig lagen, und dürfen uns wohl mit Recht der Anschauung Orth's anschließen, daß trotz aller gegnerischen Stimmen die Bildung eines Muskelkallus aus dem intramuskulären Binde- und Fettgewebe des Perimysiums als sichergestellt gelten kann.

Ob es sich hier um primäre Metaplasie der Gewebszellen handelt mit nachfolgender Schaffung einer entsprechenden Grundsubstanz oder ob das Ganze, Gewebezellen- und Grundsubstanz in toto metaplasieren hat, Orth in letzterem Sinne entschieden.

Daß derartige Gewebsmetaplasien vorkommen, ist schon lange bekannt. Außer der zur Verknöcherung oft großer Teile der Körpermuskulatur führenden Myositis ossificans progressiva ist, bei dem Muskelgewebe noch die mechanische Reizung desselben durch Reiten und Schultern als Ursache der Bildung von Reit- und Exerzierknochen bekannt. Aber nicht nur das Muskelgewebe kann metaplastisch in Knochengewebe sich umbilden. So veröffentlicht Virchow einen Fall von medullösem, heteroplastischem Osteom des Großhirns und einen Fall von heteroplastischem Osteom des oberen Lungenlappens. Außerdem sind Fälle von miliarem Haut-Osteom, von Knochenbildung in Dura mater, Arterienwand etc. bekannt. Est steht daher absolut nichts entgegen, mit Orth anzunehmen, daß ebenso wie in anderen Geweben in dem eine Fraktur umgebenden Muskelgewebe sich ein heteroplastischer Knochen bilden kann, ohne daß man zur Annahme einer Versprengung von Periostteilen genötigt ist.

Fassen wir zum Schluß das bis jetzt über unser Thema von Kallus luxurians Bekannte zusammen, so lassen sich folgende Sätze aufstellen:

1. Der Kallus luxurians ist ein verhältnismäßig seltener Befund.

2. Der Häufigkeit nach folgen Femur, Humerus, Ulna und Radius.

3. Fast stets bildet er sich bei Frakturen in der Nähe der Gelenkkapsel.

4. Neben den ätiologischen Momenten der Dislokation und Beweglichkeit der Bruchenden ist in manchen Fällen noch eine persönliche Disposition anzunehmen.

5. Die Bestandteile derselben sind vor der totalen Verknöcherung: Knochen-, Knorpel-, Muskel-, Fett- und Bindegewebe.

6. Seine Endstehung ist teils vom Periost und der Markhaut, teils aber auch vom parostalem Bindegewebe herzuleiten.

Zum Schluss ist es mir eine angenehme Pflicht, Herrn Privatdozent Dr. Oberndorfer meinen herzlichsten Dank auszusprechen für die liebenswürdige Überlassung der Fälle und für das rege Interesse, das er meiner Arbeit entgegenbrachte.

Ich bin geboren am 30. Juni 1883 als Sohn des verstorbenen Pfarrers Theodor Reinhardt und seiner verstorbenen Ehefrau Auguste geb. Helfferich. Vom Frühjahr 1889 bis Herbst 1899 besuchte ich die Vorschule und das Gymnasium zu Schwäbisch-Hall; von Herbst 1899 bis Sommer 1901 das Gymnasium zu Freiburg i. Br. Dann besuchte ich die Universität Tübingen vom W.S. 1901/02 bis zum S.S. 1904 und machte dort im März 1904 das Physikum. Dann studierte ich 3 Semester an der Universität Berlin und endlich in meinem zehnten Semester an der Universität München, wo ich im Winter 1906/07 das Staatsexamen machte.

Fig. 1

Fig. 2

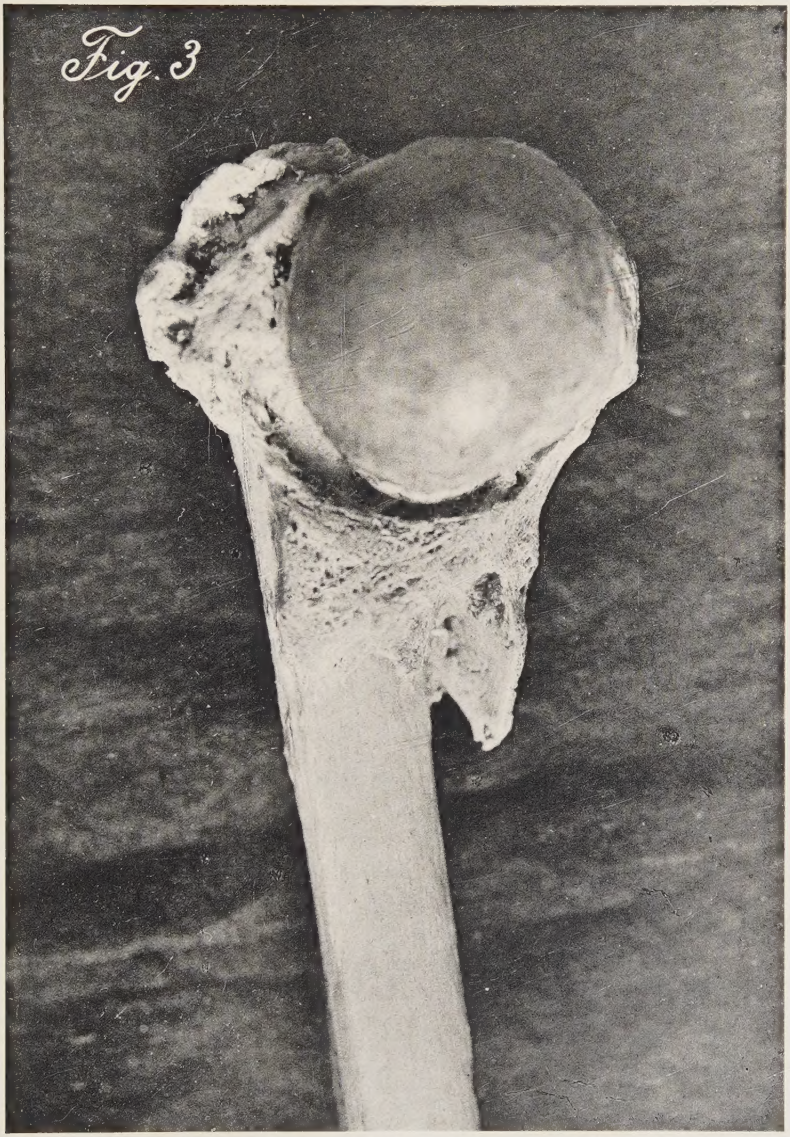
Fig. 3